資料②
屈折矯正手術後に発生する
両眼視機能および眼位異常の問題について

レーシック難民を救う会

2012年7月21日

はじめに①

こちらは2009年に大手クリニックの名古屋院にてレーシック手術を受けた
大岡さんという患者の手術後の画像である。
術後、大岡さんの目は 眼は力をぬくと右か左かに内転して内斜位になっていた。
また、複視も発生した。複視とは画像右のように物が2重に重なってしまうような症状である。

はじめに②

見た目や見え方がおかしいだけでなく、大岡さんには全身症状も現れた。

- **半年以上、両眼鼻側と頭に激痛がありました。**
- **本や文字など集中して見れなくなりました。**
- **ドライアイが酷く角膜がボロボロになっていました。**
- **痛みを24時間我慢していたせいか、全身がビクビクと勝手に痙攣してました。**
- **自律神経失調症から鬱状態になりました。**
- **再手術後から緑内障になり、飛蚊症も酷くなりました。**

彼は何故このような状態になってしまったのだろうか？
以下プレゼンテーションで説明する。

両眼視機能とは

人間は2つの眼があるので、私たちが捉えている画像は本来2つだが、右目の視野と左目の視野が重なった部分を脳で融合させて周囲を知覚している。

これにより立体視や奥行きの感覚が生まれている。

両眼視には眼の調節機能だけでなく、眼の周りの眼筋や脳という複数の要素が関与している。

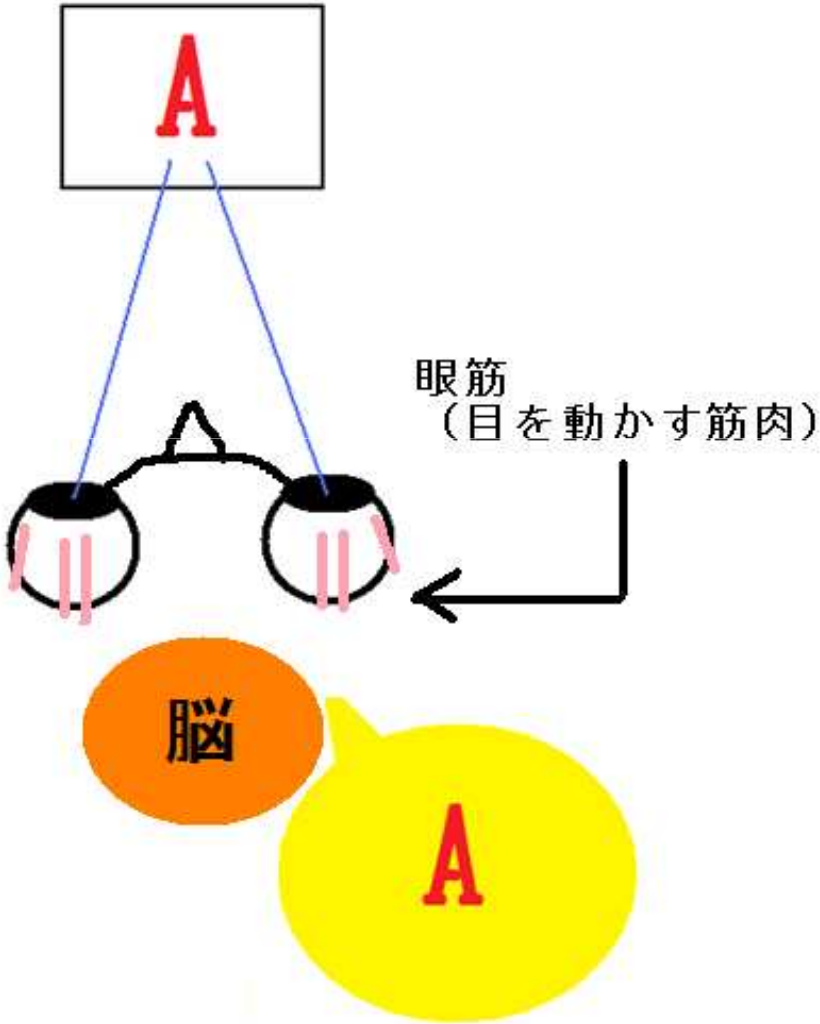

斜位および斜視について①　斜視

斜視および斜位とはこの両眼視に関する問題を言う。

「斜視」は両眼視機能がなくもっぱら片眼のみで画像を見ている状況である。

例えば図は外斜視と呼ばれる状態のもので、左目だけで画像を見ている状態である。



斜位および斜視について②　斜位

「斜位」は両眼視はできるものの、両眼視する際に眼筋などに負荷がかかるので眼精疲労や眼痛、複視（画像が重なって見える症状）の原因になる場合が多い。

図は斜位により複視が発生している状態である。

斜位を有している者には
・立体視が苦手なので球技が苦手
・本などで字を飛ばして読んでしまう
・眼精疲労が激しい

などの症状があるが、日常生活で問題となる場合は少ない。

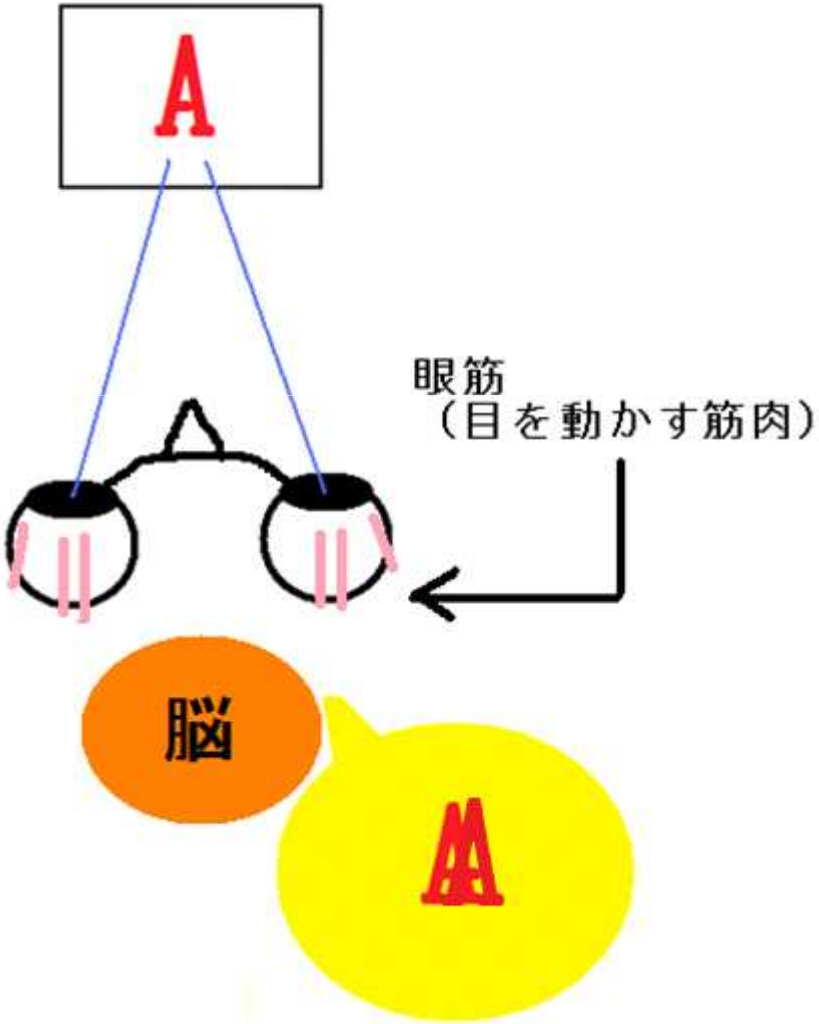

屈折矯正手術と両眼視①

実は欧米の屈折矯正手術の研究では、「**屈折矯正手術は両眼視機能に影響を与え、手術前に存在していた眼位異常が、手術後に問題として発生する**」という論文が現在かなりの本数で出されている。以下概要を引用する。

屈折矯正手術では両眼視機能の問題にも注意してください。

「屈折矯正手術は、ここ数年ですばらしい発展を見せています。しかし、手術前でも手術後でも基本的な眼と視覚ケアの代替手段は、単純には存在しません。**私たちは特に屈折矯正手術における両眼視と両眼視不全の問題に注意を喚起したいと思います**。なぜなら技術が発展する上で、臨床と視覚科学の基礎を忘れることはできなくなってきているからです。」

John W. Potter, **"Beware of binocular vision problems in refractive surgery Perform appropriate testing before refractive surgery, and follow your patient longer than the normalpostoperative period"**, *Primary Care Optometry News*, 10/1/2007（参照1）

斜視と屈折矯正手術の患者

「斜視専門医は、多くの場合、以前斜視の手術を受け現在屈折矯正手術を希望している患者か、以前に屈折矯正手術を受け、現在斜視手術を希望している患者のいずれかに遭遇している。[中略]**屈折矯正手術後、患者にはしばしば短期間の両眼視機能の混乱が生じる。これは斜位が斜視化する代償障害の刺激となりうる。**[中略]屈折矯正手術のリスクとして斜視に配慮する場合が増加しており、**眼位異状や眼位ずれのスクリーニングは屈折矯正手術を行う患者を選ぶプロセスの一部となりつつある。**」

Saj Khan, **"Strabismus and the Refractive Surgery Patient Combining strabismus and refractive surgery introduces complexities that must be considered in the management strategy".**
bmctoday.net, 2010（参照2）

屈折矯正手術と両眼視②

屈折矯正手術後に生じる複視の原因と予防

「結論：屈折矯正手術後に代償性の斜視や永続的な複視が発生する場合がある。これらの合併症の発生は術前のリスクの識別に十分に注意することで最小化することが可能である。」

Burton J. Kushner, M.D ,
“Causes and Prevention of Diplopia After Refractive Surgery”
***From the Department of Ophthalmology and Visual Sciences*, University of Wisconsin, 2008/01（ウィスコンシン大学眼科学部門：参照3）**

レーザー屈折矯正手術後の代償性斜視

「我々は両眼にレーザーによる屈折矯正手術を行った後に非代償性の滑車神経麻痺が発生した事例を報告する。患者がモノビジョンとなった際、我々は患者の片眼の視力の低下によって複視と融像の障害が引き起こされたと信じている。同じ視力に戻すための矯正用の眼鏡が処方されたが、患者には複視を除去するためにプリズムが必要であった。我々は慎重なカバー/アンカバーテストとバージョン評価が屈折矯正手術の全ての患者に必要だと考えており、彼らに何らかの両眼視の問題の疑いがあればモノビジョン矯正か眼球運動の評価が必要である。」

Schuler E, Silverberg M, Beade P, Moadel K,
“Decompensated strabismus after laser in situ keratomileusis”,
***J Cataract Refract Surg.* 1999, Nov;25(11)（参照4）**

屈折矯正手術と両眼視③

白内障と屈折手術後の成人患者における複視

この論文の目的は白内障手術並びに屈折矯正手術後に発生する複視について報告することである。[中略]白内障手術およびレーシック手術後に発生する複視の原因には既存の斜視の代償、新たに発生した調節性内斜視、慢性疾患の同時発症、単眼複視などが含まれている。白内障手術のための球後麻酔後の複視の主な原因は、外眼筋不全麻痺/制限であり、この手順のタイプに固有のものである。**局所麻酔での白内障手術やレーシックによる複視の発生の主要な原因は既存の斜視の代償である。**

Gunton, Kammi B; Armstrong, Blair,
"Diplopia in adult patients following cataract extraction and refractive surgery"
***Current Opinion in Ophthalmology,* September, 2010.（参照５）**

屈折矯正手術：斜視の治療および原因

目的：この論文の目的は斜視の治療の手段として、または斜視と複視の潜在的な要因として屈折矯正手術をレビューすることである。**最近の研究では、術前に顕性斜視が認められなかった患者でも、屈折矯正手術後に斜視と複視が発生する場合があることを示している。患者に術後の斜視と複視の増加リスクがあるかどうかを判断するため、適切な臨床試験とリスク層別化が不可欠である。**[中略]屈折矯正手術は調節性または部分的調節性内斜視の患者に対して有効である。屈折矯正手術を行う患者の潜在的なリスクファクターを明らかにするために完全な病歴と臨床検査がきわめて重要である。指定されたリスクレベルに基づき、より高度な検査が保障されるだろう。

Minnal, Vandana R; Rosenberg, Jamie B,
"Refractive surgery: a treatment for and a cause of strabismus",
***Current Opinion in Ophthalmology*, July, 2011.（参照６）**

屈折矯正手術と両眼視④

日本でも屈折矯正手術後に眼位が悪化し、斜視手術を施したという論文が2011年に発表された。

「1例では手術後に両眼が遠視化し、術前からあった間歇性内斜視が恒常化して斜視手術を必要とした。他の一例には近視正不同視と間歇性外斜視があった。眼精疲労を伴う斜位近視と診断し、斜視手術を行なった・・・**角膜屈折矯正手術では手術後に眼位または両眼視機能が増悪することがあり、術前に眼位と両眼視機能を評価し、複視を含む病歴聴取が必要である。**」

伊丹優子 、田中明子、山下牧子、望月學、**「角膜屈折矯正手術後に眼位が増悪し斜視手術を施行した2例」、第64回日本臨床眼科学会講演集 65（6）:915-918、2011（参照）**

屈折矯正手術を行った場合、両眼視に関して、特に術前から眼位異常が存在していた人間の場合、術後何らかの影響があることがお分かりになっただろうか？

それでは、屈折矯正手術後に眼位異常が発生し、大岡さんのようになる可能性がある眼位異常の患者の割合は一体どれほどなのだろうか？

眼位異常保持者の割合

以下、眼鏡店によって20年ほど前に行われた調査を見よ。

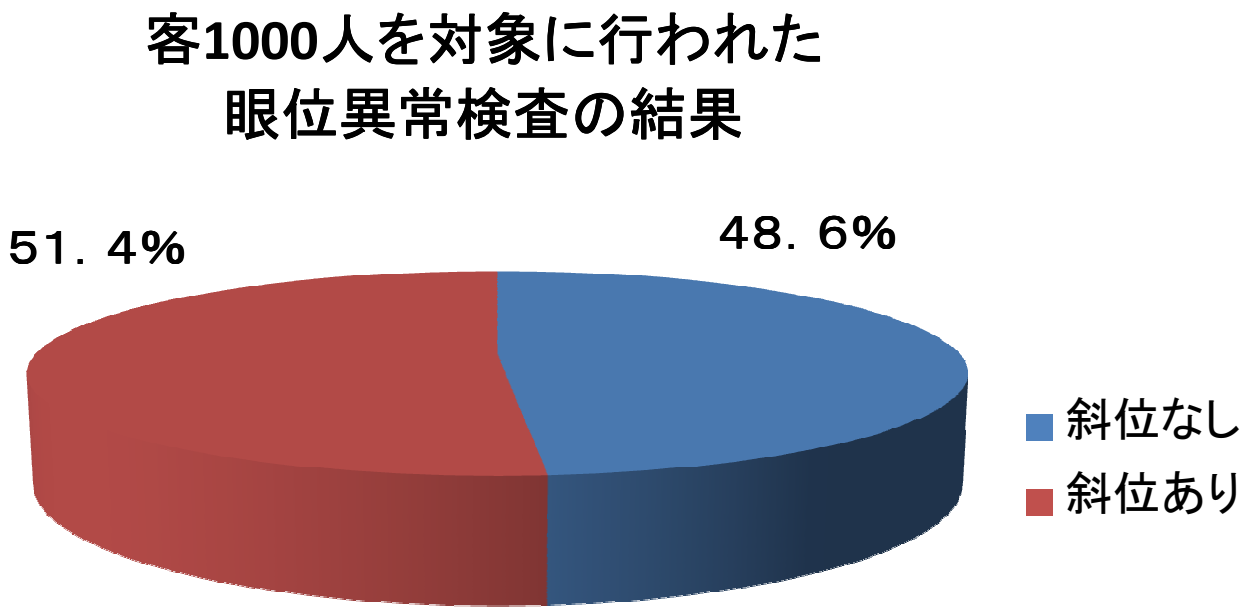

※この資料はあくまでご好意で提供いただいたものであるので、出自に関しては一切お答えできない

それでは、屈折矯正手術後の両眼視機能に起こる問題に対し
日本では一体どれほど研究が進んでいるのであろうか？

米国と日本での屈折矯正手術後の問題を題材とした論文の本数比較

	検索クエリ				
	refractive surgery 屈折矯正 手術	refractive surgery complications 屈折矯正手術 合併症	refractive surgery binocular vision 屈折矯正手術 両眼視	refractive surgery diplopia 屈折矯正手術 複視	refractive surgery strabismus 屈折矯正手術 斜視
米PubMedの検索結果	47450	17876	521	265	631
日本NDL-OPACで検索結果	145	6	0	0	1

PudMed=アメリカ国立医学図書館の医学論文サーチ
NDL-OPAC=日本の国立国会図書館サーチ
2012年7月9日実施

大岡さんへの施術クリニックの対応

このような屈折矯正手術後、両眼視異常が発生したケースでは
日本ではどのような対応がなされているのだろうか？

冒頭の大岡さんにクリニックの医者は
以下のように対応した。

- 物が2重に見えるし目が痛いと毎回診察で訴えていましたが、
医師は角膜画像を見せて「手術はうまく行ってますし、大岡さんの
訴えている事は私らには分かりません。
むしろ見えるようになって喜べる筈ですが…」と言ってました。

- 対応といえば精神科に紹介状を書いてくれた事ぐらいです。

後遺症への他のクリニックの対応

このような対応を患者に行っているのは大岡さんのクリニックだけではない。
以下、当会で患者に行ったアンケートを抜粋しよう。

・レーシックを受けた後上斜位が発生。
目の鼻側に耐え難い眼痛が発生しクリニックを再診したら、
「眼痛と視力低下の原因はわかりません」「(1回目の手術で角膜を
再手術が不可能なほどに削ったので)再手術は不可能です」と
言われました。（　２００７年手術）

・電話で後遺症の相談をしたら、「視力に問題がないのなら、
近くの眼科に行かれたらどうですか?」と言われました。
信用できなくなり、それからは別の病院に行きました。（２００７年手術）

・痛みは単に気のせいだろうと言われました。
一度「なぜ私だけがこのようなひどい状況なのか教えてほしい」と食い下がったところ、
「術前から、あなたの精神状態がおかしかったのではないか」といった不快な言い 方を
されました。その後、クレイマー扱いされたので、もう行くのをやめてしまいました。
（2010年手術）

眼科専門医制度とレーシック

日本眼科学会は、集団感染症を出した「銀座眼科」事件の後以下のように発表した。

・レーシックを初めとする屈折矯正手術は、日本眼科学会が認定する「眼科専門医」が、屈折矯正手術講習会を受講した 上で、行うべきであることを定めています。（参照９）

だが大岡さんが手術を受けたのは「**眼科専門医**」が在籍するクリニックである。
また、先のアンケートの患者が手術を受けたクリニックも「**眼科専門医**」による手術を大々的に宣伝しているクリニックである。

日本眼科学会認定の「**眼科専門医**」によって被害者は発生しているのである。

日本眼科学会のレーシックのリスクに対する「未必の故意」

日本眼科学会では「 屈折矯正手術合併症の実態調査報告 」（参照１０）なるものも行っているが、「後遺症」として挙げられた項目が角膜に端を発するものに限られている。

これに対しアメリカでは角膜屈折矯正手術後の複視については１９９９年ごろから文献が既にあった（参照４）。その後も日本と違い、数え切れないほど多くの研究が出されたのは前述のとおりである。

またアメリカのFDAは1998年から2006年にかけて、レーシックのプロブレムレポートを140件も受け取っている（注１１）。
また、アメリカではABCニュースなど、代表的なマスコミがレーシックのリスクについて繰り返し報道を行っている。（注１２）

これらの情報は当然医学関係者なら（医学関係者でなくとも）いくらでも調べられる状況にあった。

日本眼科学会がガイドラインに両眼視検査を入れず、「レーシックは安全です」とホームページで宣言してきたことは「未必の故意」にあたるのではないだろうか？

参考資料①

参照1

John W. Potter, OD, FAAO,

“Beware of binocular vision problems in refractive surgery

Perform appropriate testing before refractive surgery, and follow your patient longer than the normalpostoperative period”,

Primary Care Optometry News, 10/1/2007

https://docs.google.com/viewer?a=v&q=cache:dnnmu6ogX1EJ:www.headlinevisionenterprises.com/images/ID_16059_imgName_banners.pdf+&hl=ja&gl=jp&pid=bl&srcid=ADGEEShTcbK-fYc-xye9MnS0cwnfSB2oAJWQ182ANWpFx9kzN0gA1984PkWcYUJtyMYENTrO4Hzipcq4PaWX9rdeDfc1qzJfueHNehNEqAuLfamz24Efkvy5u83QiGyXGNh32sOk7RPl&sig=AHIEtbSfnCmFkB47FLfpQ0ydcbRpz3cGlQ

参照2

Saj Khan, MB, BS, FRCSED(OPHTH),

“Strabismus and the Refractive Surgery Patient

Combining strabismus and refractive surgery introduces complexities that must be considered in the management strategy”.

http://bmctoday.net/crstodayeurope/2010/01/article.asp?f=strabismus-and-the-refractive-surgery-patient

参考資料②

参照3
Burton J. Kushner, M.D ,
“Causes and Prevention of Diplopia After Refractive Surgery”.
http://aoj.uwpress.org/content/58/1/39.refs

参照4
Schuler E, Silverberg M, Beade P, Moadel K,
“ Decompensated strabismus after laser in situ keratomileusis ”,
J Cataract Refract Surg. 1999 Nov;25(11):1552-3**.**
http://www.ncbi.nlm.nih.gov/pubmed/10569175

参照5
Gunton, Kammi B[a]; Armstrong, Blair[b]
“Diplopia in adult patients following cataract extraction and refractive surgery”,
http://journals.lww.com/co-ophthalmology/Abstract/2010/09000/Diplopia_in_adult_patients_following_cataract.5.aspx

参考資料③

参照６

Minnal, Vandana R; Rosenberg, Jamie B,
“Refractive surgery: a treatment for and a cause of strabismus” ,
http://journals.lww.com/co-ophthalmology/Abstract/2011/07000/Refractive_surgery__a_treatment_for_and_a_cause_of.3.aspx

参照7

伊丹優子 、田中明子、山下牧子、望月學（共著）、
「角膜屈折矯正手術後に眼位が増悪し斜視手術を施行した2例」、
『臨床眼科 』、65巻6号、2011.06、pp.915-918、ISID:1410103703 、ISSN 0370-5579 （Print） ISSN 1882-1308 （Online）、
http://www.bitway.ne.jp/ejournal/club/1410103703.html

参考資料④

参照８
科学技術総合リンクセンター論文検索サイト「J-GLOBAL」、
http://jglobal.jst.go.jp/
クエリ「白内障, 複視」（２０１２年７月９日現在）
http://jglobal.jst.go.jp/search.php?q=%E7%99%BD%E5%86%85%E9%9A%9C%2C+%E8%A4%87%E8%A6%96&t=0

参照９
日本眼科学学会「 レーシック術後の角膜感染症多発事件について 」
http://www.nichigan.or.jp/news/013.jsp

参考資料⑤

参照１０
日本眼科学会「 屈折矯正手術合併症の実態調査報告 」
http://www.nichigan.or.jp/news/015.jsp

感染症以外の合併症も重篤なものは少なく、全般的に予後は良好であった。

表1　G眼科

感染症	43
角膜混濁	6
フラップの不具合	1
上皮迷入	1
不正乱視	1

表2　その他の施設

手術に関係すると思われるもの	
感染症	14
フラップの不具合	10
不正乱視	8
角膜混濁	6
上皮迷入	3
ドライアイ	3
角膜拡張症	2
角膜上皮障害	2

手術に関係しないと思われるもの	
網膜剥離	7
網膜裂孔	1
黄斑前膜	1
ぶどう膜	1
その他	4

参考資料⑥

参照１１

MAUDE-*Manufacturer and User facility Device Experience* Databases

FDAに報告されている、医療機器に関するさまざまな有害事象の事例報告を読むことができるデータベース

http://www.accessdata.fda.gov/scripts/cdrh/cfdocs/cfMAUDE/search.cfm

ここにはレーシックに関するプロブレムレポートが1998年から2006年にかけて140件寄せられている。

参照１２

YOUTUBEに上がっているアメリカでのレーシックのリスク報道。

The Dangers of LASIK - Diane Sawyer ABC（2008）

http://www.youtube.com/watch?v=xlRrvyPZuHM

Fmr. FDA Regulator Says LASIK May Have Problems

http://www.youtube.com/watch?v=t2mhL5XX-UQ

LASIK Hindsight 20/20 with Morris Waxler

http://www.youtube.com/watch?v=QvnJ76F78o4

このニュースでは患者の50%に合併症が、33%にコンタクトや眼鏡の必要があるとしている

他多数